Revista del Nacional (Itauguá)
*ISSN 2072-8174 versión impresa*
*ISSN 2307-3640 version online*
*Rev. Nac. (Itauguá).2026;18:e1800206*
http://dx.doi.org/10.18004/rdn2026.e1800206

Caso Clínico

# Paracoccidioidomicosis crónica multifocal en paciente con SIDA

## Multifocal chronic paracoccidioidomycosis in patient with AIDS

Clara Andrea González Báez[1]
Elvis Javier Ibáñez Franco[1]
Arnaldo Benjamín Feliciano Aldama Caballero[1]
Victoria Rivelli de Oddone[1]
Teresita De Jesús Penayo Aguilera[1]

[1]Ministerio de Salud Pública y Bienestar Social, Centro Médico Nacional-Hospital Nacional, Departamento de Medicina Interna. Servicio de Dermatología. Itauguá, Paraguay.

**Editor responsable:** Ángel Ricardo Rolón Ruiz Díaz. Ministerio de Salud Pública y Bienestar Social, Centro Médico Nacional- Hospital Nacional, Departamento de Docencia e Investigación. Itauguá, Paraguay.

**Revisor 1:** Olga Aldama. Ministerio de Salud Pública y Bienestar Social, Centro de Especialidades Dermatológicas y el Programa Nacional de Control de la Lepra. Asunción, Paraguay.

**Revisor 2:** Susana Desiree Almirón Bareiro. Ministerio de Salud Pública y Bienestar Social, Instituto de Medicina Tropical. Departamento de Docencia e Investigación. Asunción, Paraguay

## RESUMEN

La paracoccidioidomicosis es una micosis sistémica endémica en América Latina. Se presenta de diversas formas clínicas, afectando diferentes órganos y sistémicas. Se presenta el caso de un paciente de sexo masculino, de 61 años, con diagnóstico de SIDA, que presenta dificultad de la deglución y síntomas respiratorios asociados a lesiones en mucosa oral. El estudio directo

***Autor correspondiente:*** *González Báez CA. Ministerio de Salud Pública y Bienestar Social, Centro Médico Nacional-Hospital Nacional, Departamento de Medicina Interna. Servicio de Dermatología. Itauguá, Paraguay.*
*Correo electrónico: clarandq94@gmail.com*
***Artículo recibido:*** *16 de enero de 2026.* ***Artículo aprobado:*** *22 de noviembre de 2026*
*Este es un artículo de acceso abierto, distribuido bajo los términos de Licencia de Atribución CreativeCommons, que permiteuso, distribución y reproducción en cualquier medio, siempre que se acredite el origen y la fuente originales.*
***Como citar este artículo:*** *González Báez CA, Ibáñez Franco EJ, Aldama Caballero ABF, Rivelli de Oddone V, Penayo Aguilera TDeJ . Paracoccidioidomicosis crónica multifocal en paciente con SIDA. Rev. Nac. (Itauguá). 2026;18:e1800206.*

micológico y anatomía patológica de la lesión oral son positivos para *Paracoccidioides.* Recibe tratamiento al principio con anfotericina desoxicolato, y posteriormente inicia itraconazol 200mg/día, presentando buena respuesta.

**Palabras clave:** paracoccidioidomicosis, SIDA, anfotericina B, itraconazol.

## ABSTRACT

Paracoccidioidomycosis is a systemic mycosis endemic to Latin America. It manifests in various clinical forms, affecting different organs and body systems. We report the case of a 61-year-old male patient with a diagnosis of AIDS, who presented with difficulty swallowing and respiratory symptoms, accompanied by lesions on the oral mucosa. Direct mycological examination and histopathological analysis of the oral lesion were positive for *Paracoccidioides*. The patient was initially treated with amphotericin B deoxycholate, followed by the initiation of itraconazole (200 mg/day), to which he showed a good response.

**Keywords:** paracoccidioidomycosis, AIDS, amphotericin B, itraconazole.

## INTRODUCCIÓN

Paracocidioidomicosis es una micosis sistémica endémica en América Latina. Se han reportado casos autóctonos desde México a Argentina. El agente etiológico es el hongo dimórfico *Paracoccidioides*; afecta clásicamente a individuos de zonas rurales [(1)].

Se reconoce dos formas clínicas de la enfermedad: forma aguda/subaguda, y forma crónica, unifocal o multifocal si afecta más de un órgano, principalmente el pulmón y mucosa oral. La forma crónica es más frecuente en el sexo masculino, entre 30 y 70 años [(2,3)].

Hay pocos casos reportados en pacientes con virus de la inmunodeficiencia humana (VIH). Sin embargo, con la propagación del virus, debe tenerse en cuenta la paracoccidioidomicosis en áreas endémicas [(4,5)].

# CASO CLÍNICO

Paciente de sexo masculino, 61 años, procedente de área urbana, albañil, con diagnóstico de SIDA desde hace 4 años, en terapia antirretroviral (TARGA) con dolutegravir (DTG), lamivudine (3TC), tenofovir (TDF) desde el momento del diagnóstico;sin embargo, presentaba seguimiento y adherencia irregular debido a dificultades de acceso al establecimiento de salud, relacionadas con la distancia de su lugar de residencia; con antecedente de histoplasmosis pulmonar resuelta hace 3 años.

Es ingresado a sala de clínica médica por cuadro de 4 meses de evolución de dificultad para la deglución, tos con expectoración y pérdida de peso de 20 kg aproximadamente. 2 meses antes del ingreso presenta lesiones dolorosas en cavidad oral asociada a perdida de piezas dentarias.

Al examen físico se constata en la mitad derecha del techo de la boca una placa eritematosa ulcerada, de 5 cm de diámetro, que abarca paladar blando, paladar duro y encía, de forma ovalada, borde eritematoso, con fibrina en la superficie, y otra lesión con mismas características, de menor tamaño en mucosa de labio superior. Además, se constata ausencia de piezas dentarias en localización de la lesión (Figura 1).




**Figura 1: A.** Placa eritematosa ulcerada en paladar duro y blando. **B.** extensión de lesión a encías y mucosa de labio superior, ausencia de dientes.

**Laboratorio:** al ingreso se constata leucocitosis con neutrofilia, CD4: 159 cel/µL, Carga Viral: 40.389. No se dispone de registros de controles inmunovirológicos previos

**En la radiografía de tórax:** infiltrado alveolar e intersticial bilateral (Figura 2).



**Figura 2:** Infiltrado alveolar e intersticial bilateral.

En el examen directo micológico de la lesión oral, se observa la presencia de levaduras redondas, multibrotantes (con aspecto de rueda de timón), de pared fina, morfología característica del género *Paracoccidioides* (Figura 3). En el estudio anatomopatológico se constata en el citoplasma de células gigantes y espesor de tejido conectivo esporos micóticos con exoesporulaciones múltiples (Figura 4). En frotis y cultivo de esputo también se aisló *Paracoccidioidesspp.*

**Gentileza:** Dr. José Pereira, Dra. Amiliana Pineda

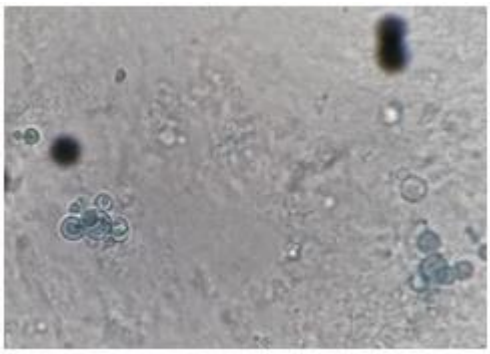

**Figura 3:** Examen micológico directo: levaduras con múltiples gemaciones adoptando la disposición en rueda de timón.

**Gentileza:** Dra. Camila Montoya

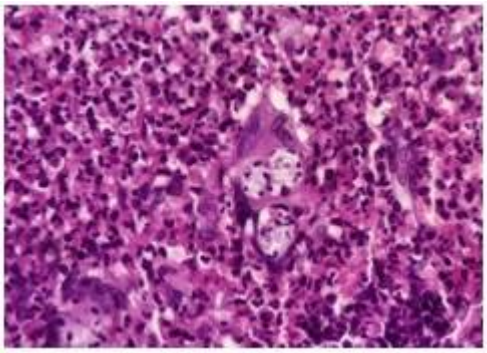

**Figura 4:** Histopatología demucosa oral: esporos micóticos con exoesporulaciones múltiples en el citoplasma de células gigantes. H-E.

El paciente recibió tratamiento de inducción con anfotericina B desoxicolato a una dosis de 50 mg/día durante 37 días, con una dosis acumulada de 1.850 mg. Durante el tratamiento presentó alteraciones electrolíticas leves, sin alteraciones del perfil renal, sin interrupciones del esquema y con buena tolerancia. Posteriormente, inició tratamiento de continuación con itraconazol a una dosis de 200 mg/día, encontrándose en el undécimo mes de tratamiento, con buena evolución clínica y en planes de completar 12 meses de tratamiento antifúngico, con posterior tratamiento de profilaxis secundaria.

Durante el seguimiento clínico, se observó una evolución favorable, con desaparición de los síntomas respiratorios al primer mes de tratamiento antifúngico. Asimismo, las lesiones orales presentaron cicatrización completa a partir del segundo mes, acompañada de recuperación de la capacidad de deglución.

## DISCUSIÓN

La paracocciodioidomicosis es una micosis endémica en América Latina[1]. En Paraguay hay pocos estudios realizados sobre la epidemiologia y características de esta patología; Araujo realizó una revisión de 131 casos (2004-2013), la mayoría de ellos provenientes del departamento Central y Caaguazú, siendo más frecuentes en el sexo masculino de entre 30-70 años, de profesión predominante agricultor y, en segundo lugar, albañil[3]. La casuística mencionada se refleja en nuestro paciente que es originario de Caaguazú pero hace 3 años reside en Central desempeñándose como albañil.

La infección se asocia a varios factores de riesgo, como el alcoholismo, tabaquismo, desnutrición e inmunosupresión, pero a pesar de ello, hay pocos casos reportados en pacientes con SIDA[2]. La prevalencia estimada fue relativamente baja comparando con otras micosis sistémicas, y fue predominante en pacientes con bajo recuento de CD4+ y alta carga viral [5]. Esta situación se cumple en nuestro paciente ya que mantuvo un recuento de CD4+ inferior a 200 cel/µL y una carga viral elevada. Con respecto a lo mencionado, resulta relevante considerar el contexto de inmunosupresión asociado a la infección por VIH. Si bien el paciente recibía tratamiento antirretroviral desde hacía cuatro años, presentaba dificultades para mantener su continuidad debido a barreras geográficas de acceso a los servicios de salud. Esta situación, junto con la ausencia de seguimiento inmunovirológico regular, constituye un elemento importante para contextualizar el recuento de CD4 de 159 células/µL y la carga viral detectable al ingreso. No obstante, al no disponerse de controles previos ni haberse investigado otras posibles causas de falta de supresión de la viremia, no es posible establecer con mayor precisión la evolución inmunovirológica del paciente, ni atribuirla solamente a la falta de adherencia.

Otra razón de la baja incidencia de la paracoccidiodomicosis en pacientes con VIH puede atribuirse a la terapia TARGA y al uso de profilaxis con TMP-SMX contra *Pneumocystisjirovecii* [6].En relación con la profilaxis de infecciones oportunistas, nuestro paciente no recibía TMP-SMX antes de la internación, por lo que este medicamento fue incorporado posteriormente al alta como profilaxis de infecciones oportunistas.

En cuanto al tratamiento, las guías brasileñas para el manejo clínico de la paracoccidioidomicosis recomiendan que los pacientes con SIDA reciban inicialmente anfotericina B o, cuando las condiciones clínicas lo permitan, itraconazol a dosis altas de 600 mg/día, por 12 meses aproximadamente. Una vez alcanzada la curación de la infección, se recomienda profilaxis secundaria con trimetoprim/sulfametoxazol o itraconazol (200 mg/día), la cual debe mantenerse hasta que el tratamiento antirretroviral permita alcanzar un recuento de linfocitos CD4+ de al menos 100 células/µL, acompañado de carga viral indetectable, o de 200 células/µL independientemente de la carga viral, durante al menos tres meses [7].

En nuestro paciente, luego de completar el tratamiento inicial con anfotericina B desoxicolato, y considerando la mejoría clínica observada y la baja disponibilidad del medicamento en el sistema sanitario público, se decidió continuar con itraconazol a una dosis de 200 mg/día. Esta conducta constituyó una adecuación individualizada del esquema terapéutico. Al momento de la elaboración del reporte, el paciente se encuentra en el undécimo mes de tratamiento, con indicación de completar 12 meses de terapia antifúngica. Posteriormente, se planteó continuar con profilaxis

secundaria hasta alcanzar los criterios de recuperación inmunológica establecidos, previa evaluación de la curación clínica, micológica y radiológica.

Al momento de la elaboración de este reporte, el paciente continuaba bajo seguimiento clínico y tratamiento antifúngico, sin disponerse aún de nuevos controles inmunovirológicos posteriores al ingreso hospitalario, lo cual es una debilidad importante en nuestro reporte. Por este motivo, la evaluación de la recuperación inmunológica y el cumplimiento de los criterios para la eventual suspensión de la profilaxis secundaria quedaron pendientes de los próximos controles de CD4 y carga viral.

**Consideraciones éticas:** se obtuvo la autorización verbal del paciente para la publicación de su caso clínico y las imágenes correspondientes.

## Conflictos de intereses

No declarado

## Fuente de financiamiento

No declarado

## Declaración de contribución de autores:

González Báez CA, Ibáñez Franco EJ: Conceptualización (Conceptualization), Curaduría de datos (Data curation), Análisis formal (Formal analysis), Investigación (Investigation), Metodología (Methodology), Recursos (Resources), Redacción – borrador original (Writing – original draft).

Aldama Caballero ABF, Rivelli de Oddone V, Penayo Aguilera TDeJ: Curaduría de datos (Data curation), Análisis formal (Formal analysis), Investigación, Recursos, Supervisión, Validación, Conceptualización, Curaduría de datos, Análisis formal (Formal analysis), Adquisición de fondos (Funding acquisition), Supervisión (Supervision), Validación (Validation), Redacción – revisión y edición (Writing – review & editing).

Los autores están en pleno conocimiento del contenido del manuscrito y autorizan su publicación en la Revista del Nacional (Itauguá).

## Nota del editor jefe

Todas las afirmaciones expresadas, en este manuscrito, son exclusivamente las de los autores y no representan necesariamente las de sus organizaciones afiliadas, ni las del editor, los editores responsables y los revisores. Cualquier producto que pueda ser evaluado en este artículo, o afirmación que pueda hacer su fabricante, no está garantizado ni respaldado por el editor.

## REFERENCIAS

1. Alencar Marques S. Paracoccidioidomycosis. Clin Dermatol. 2012;30(6):610-5. doi: 10.1016/j.clindermatol.2012.01.006

2. Agüero Zaputovich F, Cardozo L, Di Martino B, Valdovinos G, Rodríguez Masi M, Knopfelmacher O, *et al*. Paracoccidioidomicosisenpaciente HIV+. Rev Esp Patol. 2008;41(2):150-3. doi: 10.1016/S1699-8855(08)70113-2

3. Araujo P, Aguilar G, Arce N, Martínez M. Paracoccidioidomicosis detectados en el período 2004-2013 en el Laboratorio Central de Salud Pública de Asunción-Paraguay. Rev Nac (Itauguá). 2016;8(2):62-71. doi: 10.18004/rdn2016.0008.02.062-071

4. Zárate Gaona DE, Ortega Filártiga E. Micosis diseminadas en pacientes con SIDA en un hospital de referencia. Rev Virtual Soc Paraguaya Med Interna. 2022;9(2):104-12. doi: 10.18004/rvspmi/2312-3893/2022.09.02.104

5. Caldera Ruiz J del V, Nava T. Micosis sistémicas en pacientes con SIDA: descripción y relación del diagnóstico clínico con estudios complementarios. Bol Venez Infectol. 2022;33(1):30-9. doi: 10.54868/BVI.2022.33.1.4

6. Organización Panamericana de la Salud, Organización Mundial de la Salud, Centros para el Control y Prevención de Enfermedades, Programa Conjunto de las Naciones Unidas sobre el VIH/SIDA. Pautas para la prevención de infecciones oportunistas en personas con VIH o SIDA en América Latina y el Caribe: actualización 2000. Washington, DC: OPS/OMS; 2000. Disponible en: https://iris.paho.org/bitstream/handle/10665.2/45782/oportunistas.pdf

7. Shikanai-Yasuda MA, Mendes RP, Colombo AL, Queiroz-Telles F, Kono ASG, Paniago AMM, et al. Brazilian guidelines for the clinical management of paracoccidioidomycosis. Rev Soc Bras Med Trop. 2017;50(5):715-40. doi: 10.1590/0037-8682-0230-2017